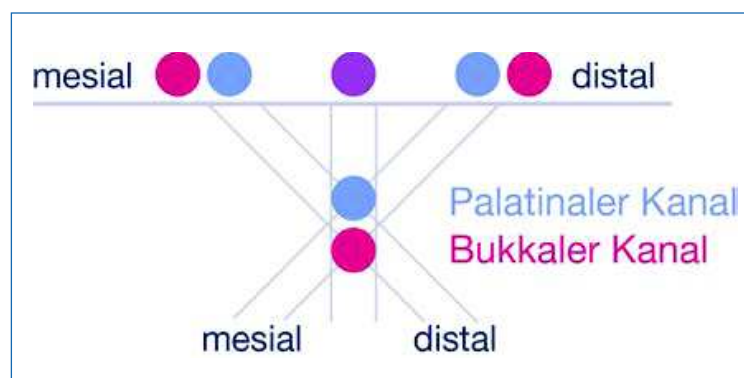


## Bildentstehung

Mit der Röntgentechnik kann nach dem Lambert-Beer-Gesetz bestimmt werden, wie hoch der Schwächungskoeffizient ist (s. Kapitel 2), was jedoch im Falle einer einzelnen Röntgenexposition nur ein zweidimensionales Summationsbild ergibt: Man weiß, wie viel Intensität im Strahlengang verloren ging, man weiß jedoch nicht, wo exakt im durchstrahlten Objekt wie viel Intensität absorbiert wurde. Daher teilt man das zu durchstrahlende Objekt in kleinere Abschnitte ein und segmentiert die Schicht in Volumenpunkte (Voxel). Über die Radon-Transformation, einen mathematischen Vorgang, wird die Absorption in den einzelnen Voxeln zurückgerechnet, sodass ein dreidimensionales Bild errechnet werden kann. Dieser Vorgang der Rückprojektion ist im Abschnitt „Die Rückprojektion“ detailliert beschrieben.

### Zweidimensionale Befundung

Bei Summationsbildern wie z. B. einem Zahnfilm, einem OPG oder einem FRS werden alle Strukturen von der Röntgenröhre bis zum Film bzw. Sensor, die durchstrahlt werden, auf einem Bild dargestellt. Es kann somit anhand der Aufnahme keine Aussage gemacht werden, ob z. B. ein Fremdkörper eher weiter oral oder weiter vestibulär lag. Man kann sich mit Aufnahmen aus verschiedenen Blickwinkeln behelfen, um zu eruieren, in welcher Position der Fremdkörper liegt. Man erstellt Aufnahmen in mesialexzentrischer Richtung oder distalexzentrischer Richtung und kann nun im Vergleich mit der orthograden Projektion feststellen, in welche Richtung das Objekt wandert. Dieses Verfahren ist im Grunde genommen ähnlich einer Volumtomografie, nur dass die Berechnung des Datensatzes vom Behandler im Geiste vorgenommen

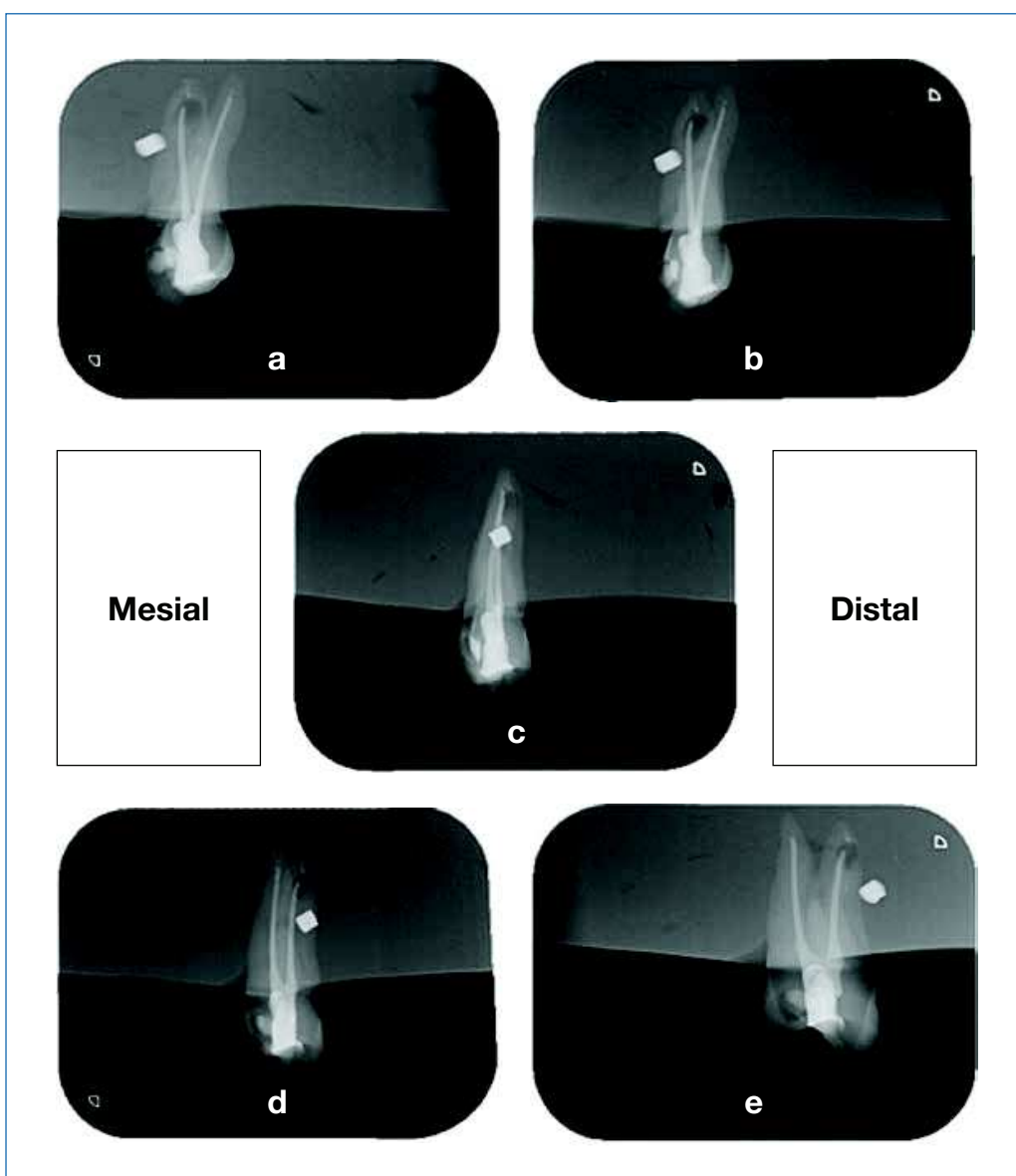


**Abb. 4.27**  
Exzentrischer  
Strahlengang

men wird. Je mehr Einzeldaten generiert würden, desto exakter wäre die Vorstellung. Würde man diese Bilder wie ein Daumenkino abspielen, wäre dies vergleichbar mit unserem Datensatz im DVT.

Im Beispiel (Abb. 4.28) sehen wir fünf Aufnahmen eines oberen Prämolaren aus fünf verschiedenen Positionen. Die Fragestellung lautet, wo sich der Fremdkörper befindet. In diesem Fall liegt er vestibulär vor der Wurzel.

Prämolarer aus  
fünf Positionen



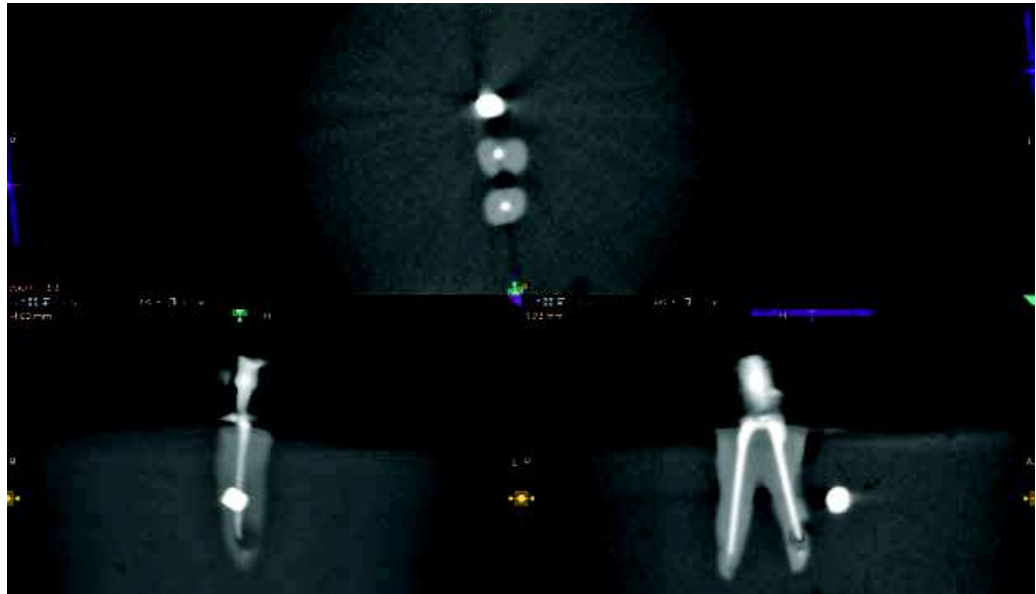
**Abb. 4.28 a–e**

Zahnfilm mit einem Fremdkörper in vestibulärer (anteriorer) Lage:

- a) distalexzentrisch 45 Grad      d) mesialexzentrisch 25 Grad  
b) distalexzentrisch 25 Grad      e) mesialexzentrisch 45 Grad  
c) orthograd

### DVT- Befundung


Das DVT zeigt bei derselben Situation die Lage detailliert (Abb. 4.29). Durch das Verfahren der Rückprojektion ist es nun möglich, den Datensatz aus verschiedenen Blickwinkeln anzuschauen. Ebenso ist es möglich, einzelne Schichten zu betrachten.



**Abb. 4.29**  
DVT-Beispiel: Datensatz zeigt die vestibuläre Lage

### Zwei- vs. drei- dimensionale Befundung

Stellen wir uns in einem Gedankenbeispiel vor, eine Summationsaufnahme sei wie ein Buch mit vielen Seiten, hier Aufnahmeschichten. Nun müssten alle Seiten des Buchs mit einer Blickrichtung gelesen werden. Man würde zwar die Kontraste auf den unterschiedlichen



**Abb. 4.30**  
Schichtdicken und  
Summation