

# Implantologie

Die DVT ist in der Implantologie zur Planung eines Eingriffes eine sehr gute diagnostische Hilfe. So kann das knöchernen Angebot nicht nur in vertikaler Richtung hervorragend beurteilt werden, sondern auch in horizontaler. Ein Vermessen der Schleimhautdicke mit Kanülen und das Einzeichnen am Modell kann dem Patienten somit erspart bleiben. Inwieweit in der Zukunft ein DVT bei jedem Implantat notwendig sein wird, allein schon aufgrund der Forensik, kann derzeit nicht abschließend beantwortet werden. Dennoch nutzen immer mehr Kollegen den diagnostischen Nutzen in der Implantatplanung und dies bei einer moderaten Belastung mit Röntgenstrahlen, die eine solche Aufnahme rechtfertigt. Der diagnostische Zugewinn sowie die Möglichkeiten der präprothetischen Planung lassen implantologische Eingriffe zuverlässiger und vorausplanbar werden.

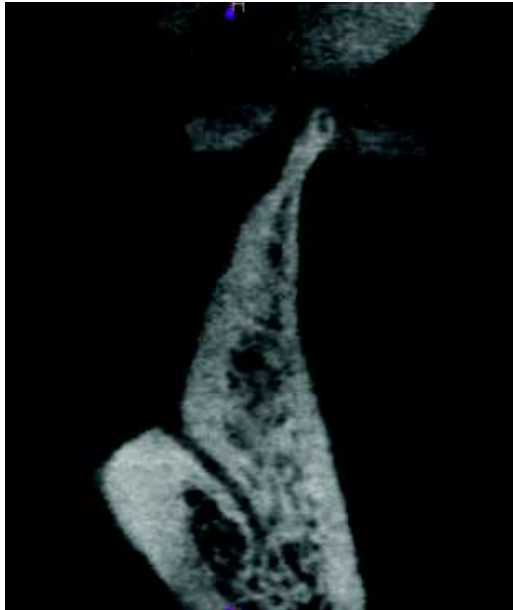Planung und  
Forensik

Da das Knochenangebot in horizontaler wie auch in vertikaler Richtung beurteilt werden kann, sind bei Bedarf augmentative Verfahren im Vorfeld des Eingriffes besser zu planen. Unter Ausnutzung des kompletten Knochenangebots sind mit einem DVT mitunter auch Augmentationen zu vermeiden, da das vorhandene Knochenlager optimal ausgenutzt werden kann.

Beurteilung des  
Knochens

Auch Nervenaustrittspunkte sind klar definiert zu ersehen. In der DVT sind die Foramina mit den im alveolären Bereich wichtigen Strukturen wie dem Foramen mentale, dem Foramen palatinum, dem Foramen linguale (Abb. 6.25) im Unterkiefer sowie der Canalis naso-palatinus sehr exakt dargestellt.

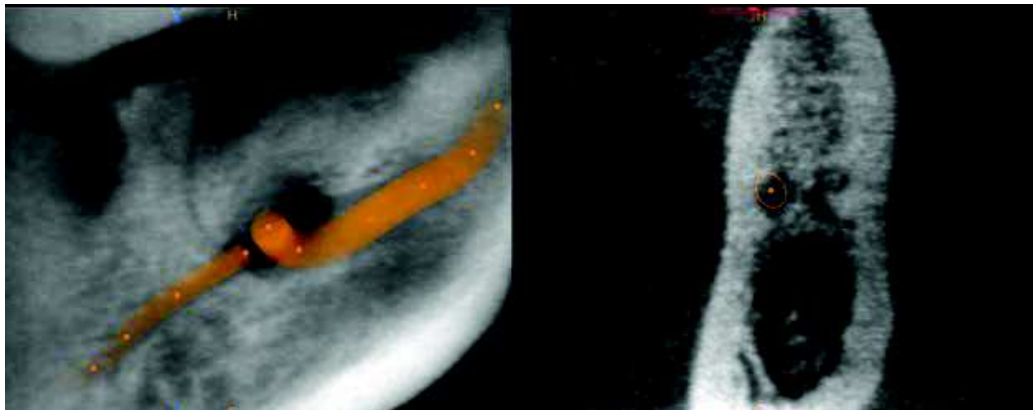
Nervenaus-  
trittspunkte

**Abb. 6.25**

Foramen linguale mit einem canalis lingualis in der Mitte des Unterkiefers

#### Verlauf des Foramen mentale

Insbesondere beim Foramen mentale ist oft zu beobachten, dass der Canalis nach dem Foramen im Sinne eines Loops des Nervus mandibularis weiterverläuft. Sofern das Implantat diesen akzessorischen Nerv touchiert, kann der Patient Schmerzempfindungen an diesem Implantat wahrnehmen, meist ohne Sensibilitätsausfälle (Abb. 6.26).

**Abb. 6.26**

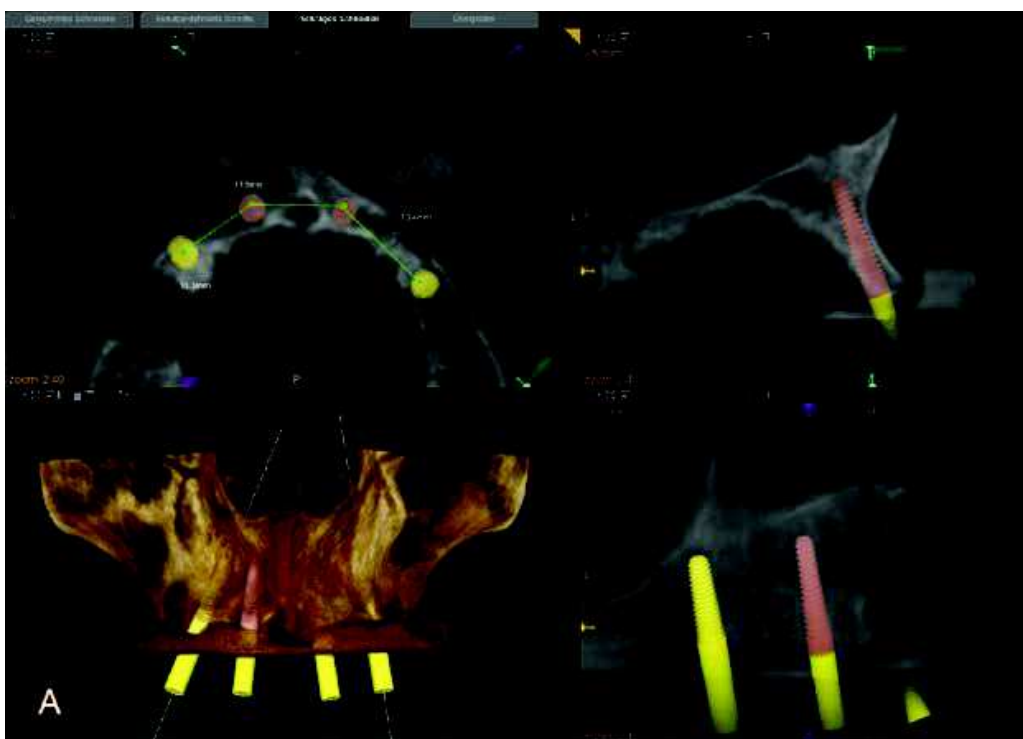
Region des Foramen mentale mit eingezeichnetem Loop im linken Bildsegment. Das rechte Segment zeigt Regio 33/34.

Immer dann, wenn ein Abweichen von der normalen Anatomie gemutmaßt wird, ist ein DVT angezeigt.

Im Folgenden einige Beispiele, die eine rechtfertigende Indikation beim Implantieren geben.

In Abb. 6.27 ist das Einsetzen von vier Implantaten geplant, diese sollen in der prothetischen Versorgung anschließend einen Steg tragen. Dies bedeutet, eine exakte und gute Positionierung der Implantate sichert die optimale Lastverteilung. Im Schnittbild ist die Planung für Implantat 22 erkennbar. Die horizontale Kieferknochenbreite ist hier eingeschränkt. Dank der DVT können präoperativ entsprechende Maßnahmen geplant werden.

### Einsetzen von Implantaten



**Abb. 6.27**  
Implantat-Planung eines Steges im OK-Frontzahnbereich

Der Sinuslift ist in den Praxen ein weit verbreitetes Verfahren, um Implantationen trotz reduziertem Knochenangebot möglich zu machen. Ob man ihn als internen oder als externen Sinuslift durchführt, ist letztlich eine Frage des Restknochenangebotes. Sofern nur 2 mm bis maximal 3 mm an Alveolarkammhöhe fehlen, ist das interne Verfahren das Mittel der Wahl, da hier eine geringere Traumatisierung vorgenommen wird. Abb. 6.28 zeigt die Messung der Situation bei der Planung vor Implantation regio Zahn 16 und 17. In diesem Fall wurde allerdings eine starke Verdickung der Kieferhöhlenschleimhaut als Nebenbefund festgestellt (Fallbeispiel 8 auf der DVD).

### Sinuslift